

617:616-089.5]:616.831-073.97

ÚLOHA A POSTAVENÍ ELEKTROENCEFALOGRAFIE V ANESTEZIOLOGII A CHIRURGIÍ

Podplukovník MUDr. Jaroslav POČTA,
anesteziologické oddělení ÚVN v Praze, náčelník: podplukovník MUDr. Jiří POKORNÝ, CSc.
Věnováno k padesátinám plukovníka doc. MUDr. Bedřicha Placáka, CSc.

Elektroencefalografie dosáhla v poslední době velikého významu v diagnostice nervových a duševních chorob a pronikla i do dalších odvětví lékařství — neurochirurgie, anesteziologie a chirurgie. Změny na elektroencefalografické křivce informují anesteziologa a chirurga během operačního výkonu o stavu prokrvení mozkové tkáně, o stavu dýchání, o stavu metabolismu ústřední nervové soustavy, o hloubce celkového znečistlivění, o farmakologickém ovlivnění mozku a posléze pak o biochemických funkcích v organismu operovaného. Všechny oblasti mozkové kůry se účastní na vytváření elektrických sinusoidních oscilací. Spontánní elektrická aktivita mozku je projevem synchronizované autorytmicity, která je přirozená všem neuronálním složkám ústřední nervové soustavy.

O zavedení elektroencefalografie na chirurgická pracoviště se zasloužili Žorov a Jefuni, Gain, Faulconer, Bickford a spolupracovníci, Brechner a Schallek se svými kolektivy, Artusio a Bellwille, Evans a Gray a mnoho jiných. U nás podali zprávu o elektroencefalografických změnách za anestézie Pleskot a Pokorný v roce 1958. Přesto že elektroencefalografie v chirurgii zůstává omezena pouze na velké operační výkony na srdci, velkých cévách, popřípadě na mozku, je třeba, aby lékařská veřejnost byla informována o významu této nové metody v operativních oborech lékařství.

Klidovou aktivitu sinusoidních oscilací člověka ovlivňuje mnoho činitelů. Duševní soustředění, emoce, strach, zvuk, světlo mění pravidelný alfa rytmus v rychlou desynchronizovanou aktivitu s nízkou voltáží. S nástupem spánku nejdříve mizí alfa rytmus a je vystřídán rychlou aktivitou s nízkou voltáží. Později s prohlubujícím se spánkem se objevují nízké vlny o frekvenci 5—6 c/vt. a v hlubokém spánku až 1 c/vt. Amplituda vln se postupně zvyšuje. Jinými faktory, které ovlivňují elektroencefalografickou křivku, jsou hypoxie, hypoglykémie, změny pH krve a změny v elektrolytové rovnováze organismu.

Mírný stupeň pozvolna se rozvíjející hypoxie se projeví na elektroencefalografickém záznamu zrychlením aktivity sinusoidních oscilací a zvýšením voltáže. S prohlubujícím se hypoxií zpomaluje se frekvence vln. Při poklesu kyslíku v tepenné krvi o 40 % nastoupí plochá křivka bez vln. Elektrická aktivita mozkové kůry vymizí při přerušení přítoku krve k mozku za 20 vteřin. Při náhle vzniklé hypoxii se voltáž vln sníží prudce. Hypoglykémie a stavy spojené se zvýše-

ním metabolismu, jako je horečka, zvyšují citlivost mozku na hypoxii a i změny na elektroencefalografické křivce jsou nápadnější.

Anestetika vyvolávají na elektroencefalografickém záznamu specifické změny, charakteristické pro jednotlivá farmaka. Všeobecně se uznává popis hloubky celkového znečistlivění tak, jak jej uvádějí Faulconer a Bickford (7). V povrchních stádiích anestézie se objevují rychlé vlny o nízké amplitudě a s prohlubujícím se znečistlivěním se zpomaluje elektrická aktivita a zvětšuje se amplituda vln. V hlubokých stádiích se dostávají úseky útlumu, potlačení sinusoidních oscilací.

Ě t e r o v á anestézie vytváří na elektroencefalografickém záznamu sedm stadií. V prvním stadiu v období, kdy operovaný ztrácí vědomí, mizí alfa rytmus a objevují se rychlé vlny 20—30 c/vt. o nízké amplitudě okolo 30 μ V. Toto stadium trvá asi sedm minut a s prohlubujícím se znečistlivěním se začínají objevovat pomalejší vlny o vyšší amplitudě 50—100 μ V.

V druhém stadiu, rytmickém, nastupují pomalé vlny 2—8 c/vt. o vysoké amplitudě 200—300 μ V. Toto období trvá asi jednu minutu.

Pro třetí stadium je příznačné vymizení pravidelných sinusoidních oscilací elektrické aktivity mozkové kůry. Toto stadium je charakterizováno pravidelnými komplexy pomalých vln se superponovanými rychlejšími vlnkami.

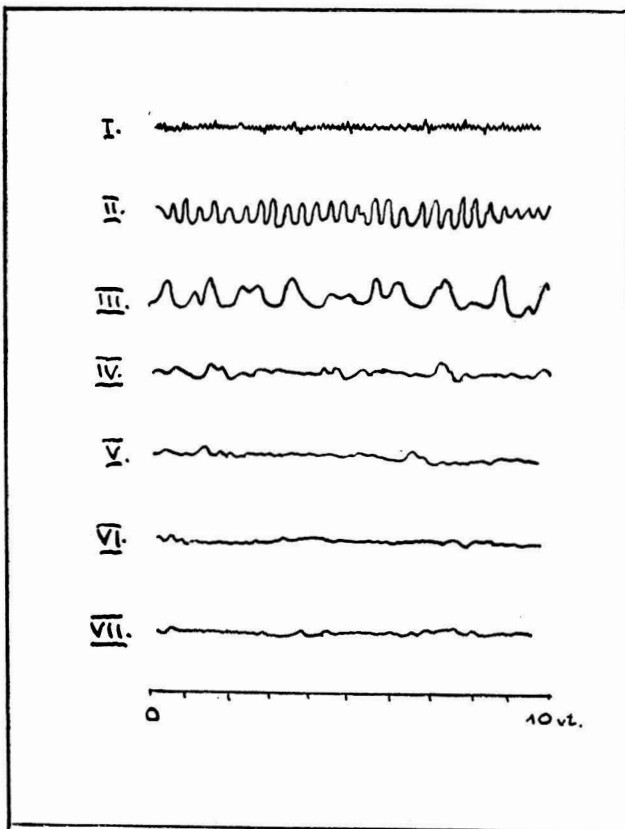
Ve čtvrtém stadiu se amplituda vln postupně snižuje na 150 μ V a zpomaluje se i frekvence na 2—4 c/vt. Komplexy vln se střídají s úseky útlumu, potlačení elektrických oscilací; tyto úseky trvají přibližně 2 vteřiny. Stadium bývá označováno jako stadium lehkého útlumu pravidelné rytmicity kortikální aktivity.

Páté stadium středního útlumu kortikální aktivity je charakterizováno delšími úseky útlumu, které trvají od 3 do 10 vteřin. Amplituda vln se oproti předchozímu stadiu snižuje.

V šestém stadiu hlubokého útlumu kortikální aktivity se objevují úseky útlumu, které trvají déle než deset vteřin. Amplituda komplexů vln je nízká okolo 70 μ V. Toto stadium má sklon k nepravidlostem v střídání úseků útlumu a úseků komplexů vln.

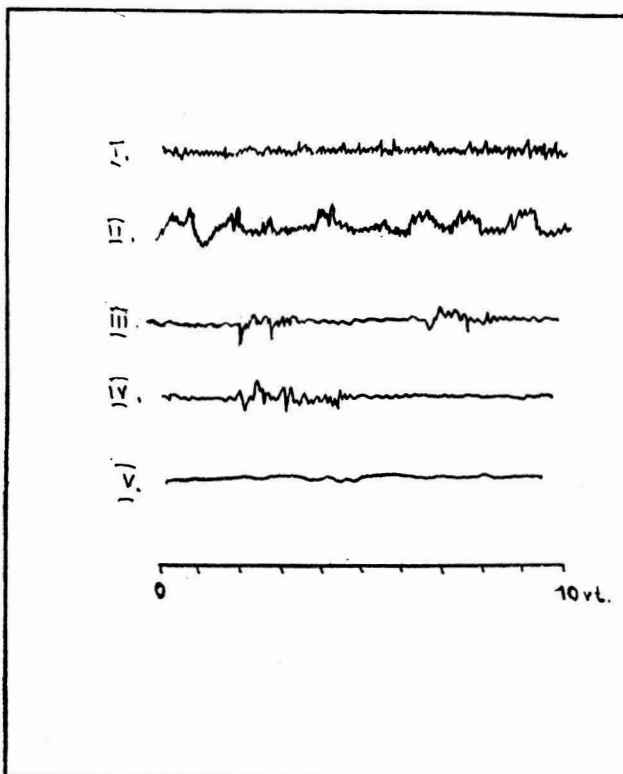
V sedmém stadiu se dostaví úplný útlum kortikální aktivity a jen občas se dostaví vlny o zcela nízké amplitudě asi 20 μ V.

Anestézie t h i o p e n t a l e m vytváří na elektroencefalografickém záznamu změny, které je možné rozdělit do pěti stadií. První stadium se



Obr. 1

Stadia éterové anestézie na eeg. záznamu.
(Volně podle Faulconera a Bickforda.)



Obr. 2

Stadia anestézie thiopentalem na eeg. záznamu.
(Volně podle Faulconera a Bickforda.)

projevuje nestálostí rytmu — vřetenka jsou menší a občas se objevují i pomalejší vlny. V druhém stadiu se frekvence vln zpomaluje na 2 c/vt. o amplitudě 150 μ V. Mezi vlny se vkládají úseky rychlé aktivity a pomalé vlny mají superponovány rychlé vlny o frekvenci 10 c/vt. Toto stadium je charakterizováno tvořením komplexů vln. Pro třetí stadium je příznačné tvoření úseků útlumu kortikální aktivity, které trvají okolo 2—3 vteřin. Ve čtvrtém stadiu jsou úseky dlouhé 3—10 vteřin a v pátém delší než deset vteřin. S prodlužujícími se úseky útlumu se snižuje i amplituda vln. Při změlování anestézie se změny na elektroencefalografické křivce rychle vrací k normálu, ale v obráceném sledu. Při aktivitě 14 c/vt. anestezovaný odpovídá znovu na podněty. Někdy přetrvávají zbytky pomalejší aktivity i delší dobu po ukončení anestézie. Celkové znečítlivění hydroxydionem vyvolává obdobné změny jako thiopental.

Anestézii kysličníkem dusným rozdělujeme do čtyř stadií. V prvním stadiu nalézáme rychlou aktivitu o frekvenci 30—32 c/vt. s nízkou voltáží. V druhém stadiu se objevují pomalé delta vlny o vysoké voltáži. Frekvence je okolo 2—3 c/vt. Anestezovaný nereaguje na bolest, avšak svalové uvolnění není dokonalé. Ve třetím stadiu se objevují pomalé a vysoké vlny. Toto stadium je charakterizováno hlubokým bezvědomím a nepřítomností reflexů. Ve čtvrtém stadiu nastupují úseky kortikální inaktivity a střídají se s úseky pomalých vln. Pro cyklopropa u anestézie jsou charakteristické pravidelné delta vlny o frekvenci 2 c/vt. s vysokou voltáží. V hlubších stádiích celkového znečítlivění se opět střídají úseky útlumu s úseky komplexů vln.

Celkové znečítlivění halotanem se dělí podle Gaina a Paletze (8) do sedmi stadií. V prvním stadiu nastupuje rychlá aktivita 15—20 c/vt. o nízké voltáži 25 μ V., která je v druhém stadiu vystřídána pomalou aktivitou 3—6 c/vt. o vyšší voltáži 50 μ V. Pro třetí stadium jsou charakteristické pomalé vlny 4 c/vt. o vysoké amplitudě 50—100 μ V. Ve čtvrtém stadiu se frekvence ještě více zpomalí — 2—3 c/vt. a amplituda se zvýší na 300 μ V. V pátém stadiu se mezi pomalé vlny 1 c/vt. vkládají úseky malých rychlejších vln 6—8 c/vt. o amplitudě 25—50 μ V, které v šestém stadiu se protahují a pozvolna vytvářejí úseky útlumu. Pro sedmé stadium je příznačné potlačení elektrické kortikální aktivity.

Na oddělení pro břišní a hrudní chirurgii Ústřední vojenské nemocnice v Praze sledujeme při operacích na otevřeném srdci elektroencefalografický záznam na zapisovacím zařízení a na osciloskopu polygrafu Multiscriptor fy Hellige. Elektroencefalografickou křivku zaznamenáváme spolu s elektrokardiografickou a tepovou křivkou na zapisovacím zařízení přístroje a dále ji sledujeme zrakem jako běžící světelnou stopu na osciloskopu. Elektrody používáme jehlové — injekční jehly Record č. 12, na které napojujeme kabel k předzesilovači. Po očištění a dezinfekci

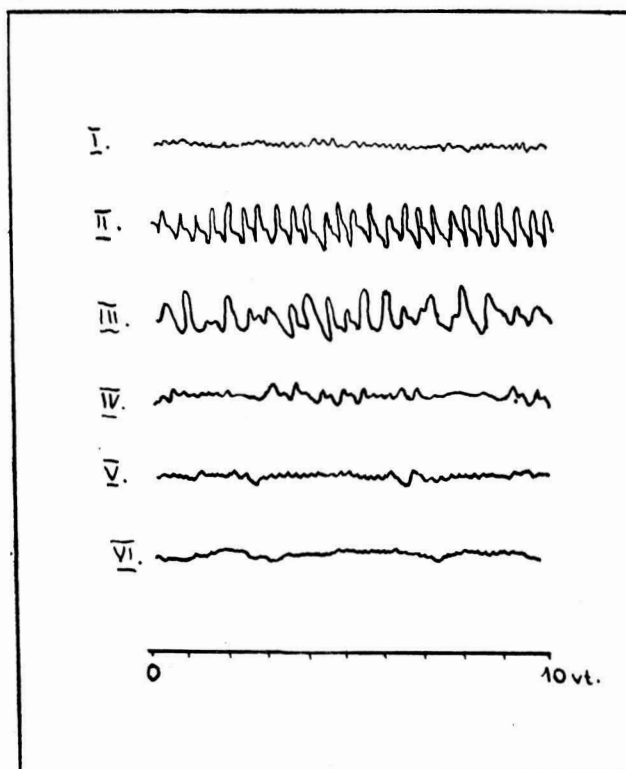
pokožky zabodáváme elektrody bipolárně a frontooccipitálně a zajišťujeme je proučkem leukoplastu, aby při pohybu hlavou nevypadly nebo aby se neposunuly. Místa vpichu musí být na obou stranách souhlasná. Kabel spojující elektrodu s předzesilovačem je krátký, je umístěn co nejbližší hlavy operovaného, obyčejně těsně pod operačním stolem a je dalším kabelem spojen s přístrojem Multiscriptor.

Elektroencefalografickou křivku jsme sledovali u srdečních operací, u nichž byl zapojen mimotělní oběh, a posléze u některých operací mozkových. Hlavní význam elektroencefalografie jsme spatřovali především v tom, že nás informovala o stupni okysličení mozkové tkáně v období zapojení mimotělního oběhu a především v období chirurgického výkonu na otevřeném srdci. Těžká poškození, která mohou vzniknout v důsledku nedostatečného prokrvení a okysličení mozku následkem přerušení přívodu okysličené krve operačním výkonem, se projeví na elektroencefalografické křivce (útlum elektrické aktivity) dříve, než by se projevil klinické známky hrubých změn na mozkové kůře. Jestliže útlum elektrických sinusoidních oscilací trval delší dobu — déle než 15 minut (Brechner a spol. 3, 4), vytvořila se na mozkové kůře trvalá a nezvratná poškození a naděje na obnovení normální činnosti ústřední nervové soustavy je již nepatrná. Takový stav může způsobit vedle těžké hypoxie, hyperkapnie a přerušení přítoku okysličené krve k mozku ještě hluboká anestézie, těžké stupně poruchy acidobazické rovnováhy apod.

Celkové znečistlivění u operovaných jsme vedli povrchně směsí kyslíku s kyslíčnickem dusným v poměru 1 : 2 l a po celou dobu operačního výkonu jsme prováděli vydatné řízení dýchání, kterým jsme zabezpečovali správné okysličení organismu. K úvodu do celkového znečistlivění jsme používali thiopental (0,3—0,5 g v 5—2½% roztoku a ultrakrátce působící relaxans — decamethonium (6 mg) nebo sukcinylcholinjodid (100 mg u dospělého). Anestetika jsme používali zásadně v takových dávkách, aby podstatně nemohla ovlivnit elektroencefalografickou křivku ve smyslu jejího útlumu. Tak jsme si snažili zajistit předpoklady pro to, aby každý útlum elektrických sinusoidních oscilací upozorňoval na poruchu v zásobování mozku okysličenou krví, kterou zapříčinil chirurgický výkon. V tomto smyslu jsme spatřovali hlavní přínos elektroencefalografie na chirurgickém a anesteziologickém pracovišti.

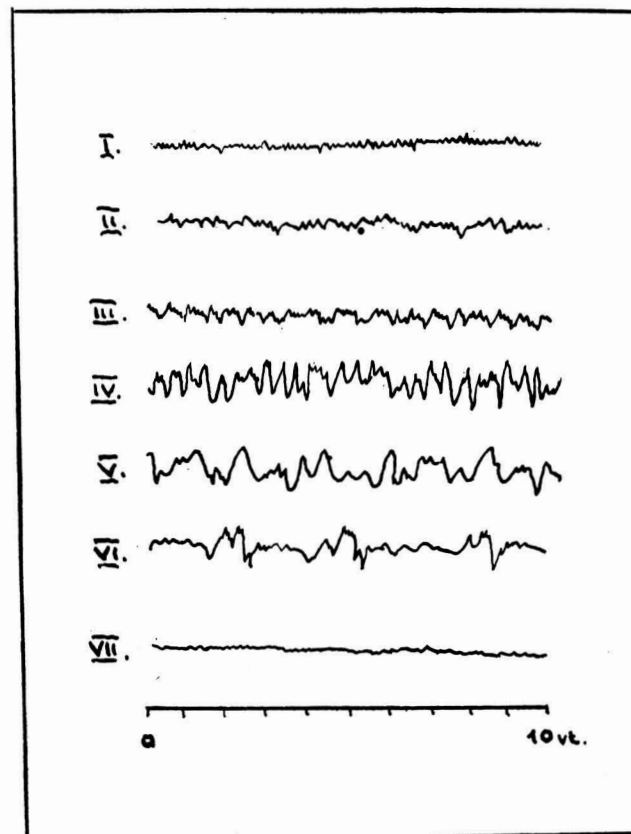
Souhlasně s Gainem (8), Brechnerem, Kavanovou, Dillonem (4), Pearcem, Virtuem (12), Falconerem a Bickfordem (7) shrnujeme indikace elektroencefalografie v anesteziologii a chirurgii do těchto bodů:

1. operace na otevřeném srdci s použitím mimotělního oběhu,
2. operace na velkých cévách — na krkavici a srdečnici,
3. některé závažné operace zúžení levého žilního ústí,



Obr. 3

Stadia cyklopropanové anestézie na eeg. záznamu. (Volně podle Falconera a Bickforda.)



Obr. 4

Stadia halotanové anestézie na eeg. záznamu. (Volně podle Falconera a Bickforda.)

4. operace v hluboké hypotermii a hypotenzii, kdy elektroencefalografický a elektrokardiografický záznam spolu s měřením krevního tlaku v horní duté žíle informuje operátora o biologickém stavu organismu,
5. dlouhotrvající zástava krevního oběhu. Podle délky doby útlumu elektrické aktivity mozku je možné usuzovat na prognózu záchrany života postižené osoby,
6. určování vysoké hladiny kysličníku uhličitého při rozsáhlých operacích na plicích,
7. jako kontrola při léčbě analeptiky po předávkování barbiturany a anestetiky (Gain),
8. ke klinickému určování nových látek v anesteziologii, k sledování celkového znečitlivění a k výuce anesteziistů.

Z á v ě r e m je možné říci, že elektroencefalografický záznam se projevuje v povrchních stadiích celkového znečitlivění zrychlením frekvence elektrických sinusoidních oscilací a později dysrytmií. V chirurgickém stadiu anestézie nalézáme delta vlny a v hlubokém stadiu útlum kortikální aktivity. Elektroencefalografický záznam informuje anesteziologa o účinku anestetik na mozkovou tkáň, o hloubce celkového znečitlivění a posléze odkrývá komplikace za operace dříve, než se projeví klinicky. Sledování klinických známek celkového znečitlivění neztrácí svůj zásadní význam. Měření krevního tlaku, tepu a dechu zůstává stále v popředí. Elektroencefalografie je jedním z pomocných zařízení — servomechanismů —, které na operačním sále spolu se sledováním elektrokardiografické křivky, měřením koncentrace vdechovaných a vydechovaných plynů nabývají u velkých operačních výkonů neobyčejné důležitosti. Elektroencefalografie má pro anesteziologa a chirurga význam především při operačních výkonech spojených s řízenou hypotenzí, s řízenou hlubokou hypotermií a při použití mimotělního oběhu, kde jej informuje o stavu prokrvení mozkové tkáně a varuje před nástupem ireverzibilních změn na mozku. Tu se stává cenným pomocníkem nejen pro chirurga, ale i pro anesteziologa.

Souhrn

Elektroencefalografie v anesteziologii a chirurgii má zásadní význam především při operacích na otevřeném srdci s využitím mimotělního oběhu, při operacích v hluboké hypotermii a při řízené hypotenzii, při kterých informuje o stavu krevního oběhu mozkové tkáně. Sledování klinických známek celkového znečitlivění neztrácí svůj zásadní význam i při použití elektroencefalografie v průběhu operace.

Резюме

Электроэнцефалография в анестезиологии и хирургии имеет важное значение прежде всего при операциях, производимых под контролем зрения при выключенном из кровообращения сердце с применением искусственного кровообращения, далее при операциях в условиях гипотермии и управляемой гипотонии, при которых электроэнцефалограмма информирует нас о состоянии кровообращения в тканях мозга. Изучение клинических признаков при общем обезболивании не теряет, однако, своего существенного значения и в том случае, если в процессе операции ведутся электроэнцефалографические наблюдения.

Summary

Electroencephalography in anaesthesiology and surgery is of fundamental importance especially at operations on the open heart with the use of extracorporeal circulation, at operations in deep hypothermy and during the directed hypotension, when it informs about the condition of the blood circulation in the brain tissue. Observation of the clinical signs of the general anaesthesia does not lose its fundamental importance even if electroencephalography is used at the operation.

Literatura

1. Barh J.: Der Anesthesist, 3, 161, 1954.
2. Bellville J. W., J. F. Jr. Artusio: Anesthesiology, 16, 379, 1955.
3. Brechner V. L., W. H. L. Dornette: Anesthesiology, 18, 321, 1957.
4. Brechner V. L., E. M. Kavan, J. Dillon: J. Thoracic Surg.: 37, 352, 1957.
5. Evans T. F., C. Gray: General Anesthesia, Butterworth & Co., London 1959.
6. Faulconer J. Jr.: Anesthesiology, 13, 361, 1952.
7. Faulconer J. Jr., R. G. Bickford: Eeg in Anesthesiology, Charles C. Thomas Publisher, Springfield, Illinois, USA 1960.
8. Gain E. A., S. G. Paletz: Canad. Anesth. Soc. J., 4, 289, 1957.
9. Jefuni C. N.: Eeg v kliničeskoj anesteziologii, Medgiz, Moskva 1961.
10. Kubicki St., O. Just: Der Anesthesist, 6, 1943, 1957.
11. Pleskot F., J. Pokorný: Rozhledy v chirurgii, XXXVII, 10, 659, 1958.
12. Percy W. C., R. W.-Virtue: Anesthesiology, 21, 35, 1960.
13. Schallek W., D. Walz: Anesthesiology, 15, 673, 1954.
14. Žorov J. S.: Obšeje obezboľivanije v chirurgii, Medgiz, Moskva 1959.

JUBILEA

Soudruzí, kteří oslavili v těchto dnech své padesátiny

plukovník zdrav. služby MUDr. Bedřich Pitra, zasloužilý lékař, nositel vyznamenání „Za vynikající práci“, nar. 8. 2. 1914

plukovník zdrav. služby doc. MUDr. Bedřich Placák, CSc., nositel Řádu práce, nar. 16. 2. 1914

plukovník zdrav. služby MUDr. Gustav Singer, nar. 21. 1. 1914.

Do dalších let přejeme všem hodně zdraví, spokojenosti a úspěchů.